海龜解剖手冊

獸醫師 D.V.M
THIERRY M. WORK 著

馮加伶 譯
Translated by Chia-ling Fong

美國地質調查局(USGS)
國家野生動物健康中心
夏威夷研究站

2014

目次

標題	頁碼
前言	3
解剖所需材料	4
採樣	5
手冊使用說明	7
外部檢查	9
測量海龜	10
移除腹甲	11
腹甲移除後（圖示）	12
心臟和肝臟移除後（圖示）	16
胃腸道	18
肺、膀胱、腎臟和腺體	20
腦和鹽腺	21
確認事項及福馬林配方	22
需保存臟器清單	23
解剖紀錄表	24

前言

這本手冊是專門為海龜解剖生手或是解剖經驗較少的生物學者與科學家設計的，它能協助你辨識海龜的器官並採集適合的檢體，以供病理學和相關的實驗室檢驗。若野生動物專科醫生無法到場協助採樣時，這本手冊將會是你的最佳幫手!

為何要解剖呢？

解剖是評估動物死因的基本工具之一，徹底檢查屍體的外部和內部，尋找與死因有關的任何線索（病灶），包括仔細檢查病灶或異常處，並採集病材、標記和保存組織樣本，才能算是一個好的解剖。正確地保存組織樣本有利於野生動物疾病專科醫師進行後續評估，以瞭解野生動物致死的可能原因。

解剖工作做得越好，正確判定死因的機會越高，所以須盡可能地選擇最新鮮的屍體，在解剖前避免屍體的冷凍和解凍，因為這會影響組織切片在顯微鏡底下的觀察結果，使判讀效果打折。進行解剖時，要仔細觀察屍體狀況並詳細記錄下你的觀察結果和發現，可能的話，你也可以替有趣的發現拍攝一些特寫近照，並放大尺度從腹部和背部將整體一併拍攝下來。

一般而言，要先將臟器的異常處指認出來，像是異常的形狀、顏色、硬度、數量和大小。例如，正常的綠蠵龜（*Chelonia mydas*）肝臟為邊緣圓滑、組織結實，並呈現均勻的暗紫褐色。而異常的肝臟可能會顯現不正常的顏色（斑點或汙點）、硬度（太軟或太硬）、大小（過大或過小）或形狀（凸起、腫塊或疤痕）。顯然，必須先知道「正常」的臟器看起來是如何，才能夠指認出臟器的異常處。最好的學習方式是透過解剖經驗的累積，並參考本手冊中的照片，這些都有助於初學者評估臟器的正常與否。

解剖所需材料

剪刀	有齒鑷子	橡膠手套
塑膠袋	加蓋罐子	耐水性筆
刀子	砧板	淡水
手術刀柄	骨鋸	10%福馬林
手術刀片	標籤	鋁箔紙
鉛筆	紙	

其他工具如秤、捲尺、卡尺（尺規）和照相機，也會很有幫助。此外，需要用到多種規格的塑膠袋：大型袋子用於盛裝屍體以便於丟棄，小袋子（封口袋）則可以用來保存個別器官。

福馬林緩衝溶液可用來保存組織，本手冊後段有列出福馬林緩衝溶液的配製方法。在此先提供一個替代配方：以15 份的37%甲醛溶液混合85 份的海水。**請勿直接把臟器浸入37%的甲醛溶液或非中性福馬林。**

安全議題

解剖海龜是件艱苦的工作，要留意刀子和尖銳骨頭，並謹守衛生規範。過程中務必穿戴手套且不可飲食。記住，你不知道是否會面臨人畜共通傳染病。

使用福馬林時，**全程皆需穿戴手套**，在通風良好處操作並且在屍體解剖全程結束後洗手。所有裝有福馬林的容器都需清楚標示為「危險液體」。

標示

所有標籤皆需以不褪色墨水（例如：奇異筆）或鉛筆書寫，**避免使用鋼珠筆**。標籤上的資料至少要包括採樣地點、採樣日期和單一不重覆的編號。為避免混淆，日期縮寫的方式也要留意（例如西元2000年3月5日，英文縮寫應該標示為 MAR 5, 2000，而非3/5/00）。

【譯註：中文日期格式多為年/月/日，最好保持標示的一致性，以利資料整理和回溯。】

實驗室檢驗用病材的採集

福馬林固定（2個步驟）

福馬林固定的樣本可供病理醫師在顯微鏡下檢查組織切片（鏡檢）並進行疾病診斷：

1) 確保罐子內有足量的福馬林能用來固定組織，福馬林和組織的比例最少要2份的福馬林比1份的組織（圖1）。同一隻個體的組織可以放置於同一個罐子內，**並於罐子上標記清楚**。

2) 確認每塊組織的尺寸，不可大於0.5公分（1/4英吋），才能使其充分固定。如果有發現病灶，病灶處旁邊的正常組織要一同取下（圖2），因為許多疾病的診斷，都要針對正常組織和異常組織間的「病變帶」進行鏡檢。組織固定後，最好要再更換一次福馬林緩衝液（大約是在固定24小時後），這樣固定和染色的效果都會比較好，有助於後續的鏡檢，而用過的福馬林必須妥善丟棄。**經福馬林固定過的組織不可冷凍。**

冷凍組織（勿放入福馬林緩衝液中）（1個步驟）

冷凍臟器可用來分離微生物和毒物含量分析：

1) 收集足量的組織（20-30 公克或 1/4-1/2 杯）並置放於適合大小的塑膠袋中將其密封，並在袋子上以奇異筆標示清楚。有些病例需先以鋁箔紙將組織包裝好再放入塑膠袋中。解剖時，應儘早收集需要冷凍保存的組織，避免受到腸內容物或塵土等的污染。收集好的組織樣本需放置於冰箱（-20℃，越低溫越好），並在寄送至實驗室的過程中保持冷凍狀態。

圖1. 福馬林和組織罐。（福馬林:組織=至少2:1）

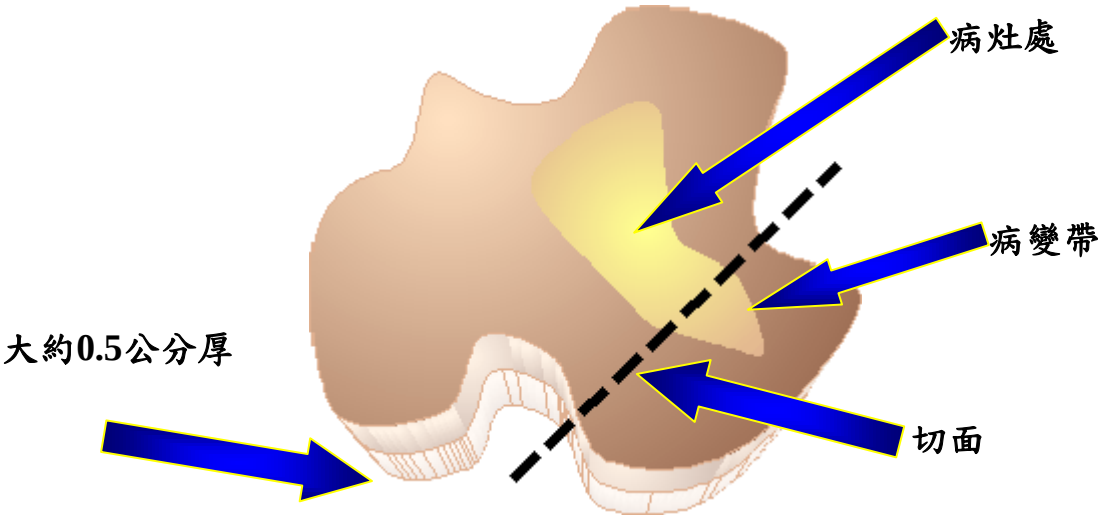

圖 2

手冊的使用說明

本手冊接下來將利用夏威夷的綠蠵龜當作「模特兒」，一步步地教你如何解剖海龜。手冊中提及的器官，除了綠蠵龜有，其他品種的海龜也都有。然而，器官的尺寸和型態在各品種間或許會有差異，但手冊中的照片仍能做為判斷何謂正常器官的依據。

本手冊由一系列的照片穿插正文而成，其中還包括兩個小插圖－剪刀和眼鏡，導引您貫穿全文。插圖功能如下：

剪刀：表示該段落是在敘述解剖屍體的方式，以“**粗體字**”標示。

眼鏡：有眼鏡插圖在前面的段落，主要是描述臟器和臟器的外觀，常見的異常狀況會以“*斜體字*”標示，請利用這些段落當作區別異常臟器的參考。除此之外，最好是一邊解剖一邊收集各個臟器的組織，第 23 頁附有需保存臟器清單，列出解剖完成後應該已經收集好且置於福馬林緩衝液中的所有臟器，而屍體解剖的空白表格在第 24 頁。

注意：本手冊假設你解剖的海龜為剛死亡（亦即你目擊海龜的死亡或是死亡時間在 12-24 小時內）。有些臟器的外觀和診斷價值會隨著腐敗程度的增加而有劇烈的變化，屍體腐敗地越嚴重，實驗診斷的價值就越低。

最後，記得將你看到的任何細節都記錄下來，細節永遠不嫌多！

外部檢查

檢查海龜的外觀，從頭部到尾部徹底找尋任何異常處或是傷口，並將異常處拍照記錄下來。你也可以用照片辨認海龜的身份並存檔記錄。進行屍體檢查時，依照下列項目檢查：

-腹甲、背甲和表皮：盾片是否有剝落？是否有舊傷口和新傷口？是否有藤壺（數量？）、吸蟲（數量？）、藻類（覆蓋百分比？）或其他的附生物在背甲/腹甲上？表皮上是否有異常增生？

-身體狀況：狀況良好的海龜通常腹甲較飽滿；若是極度瘦弱的海龜，腹甲則會往內凹陷。

綠蠵龜身體狀況的範例

- 測量（見第10頁）

- 泄殖腔：是否有突出物伸出泄殖腔？

- 鼻孔：是否有任何液體滲出？（如血液或黏液？）

- 口：口腔黏膜應該是平滑均勻的，*若有紅斑或黃褐色的突起就是異常*。須留意口腔中是否有潰瘍、切創傷、菌斑、增生、鉤子、魚線、出血、斑點或腫塊。此外，需留意口腔內有無藻類，若有，則採集部分樣本，以裝有福馬林緩衝液的小瓶子獨立保存。

- 眼：眼睛是否塌陷、混濁或流淚？是否有異常增生疣長在眼眶周圍？

- 鰭狀肢：表皮是否有異常增生疣？鰭狀肢是否完整？是否有魚線纏繞或魚鉤埋刺在鰭狀肢內？

- 任何其他異常：腫塊、突起或是不尋常處有滲出物？

- 留意背甲內側的體脂肪含量。健康的海龜會有大量棕綠色的脂肪（下圖左），然而狀況不好的海龜脂肪量很少，看起來水水的、顏色較深且有突出的肋骨（下圖右，箭頭處）。

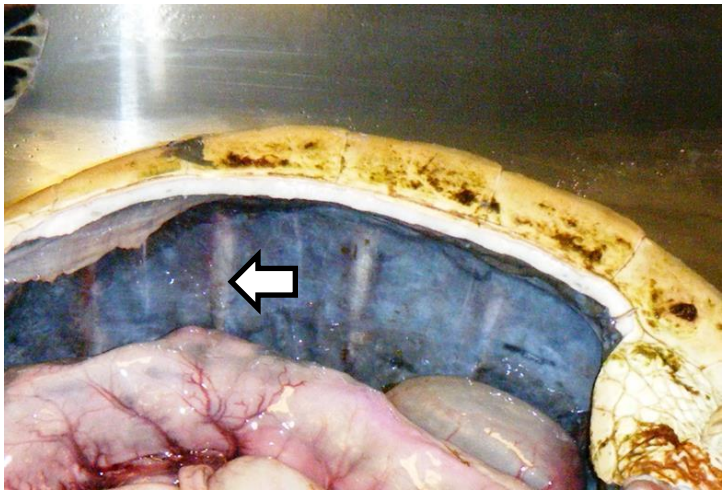

測量海龜

為了能精確地測量海龜，你需要準備一個捲尺和一個卡尺，而且所有的計量單位都是公分。我們能從海龜身上測得許多數值，下方圖例為必須測量的數值。

卡尺：

背甲直線長（SCL）
背甲直線寬（SCW）
腹甲長（PL）

捲尺：

背甲曲線長（CCL）
背甲曲線寬（CCW）

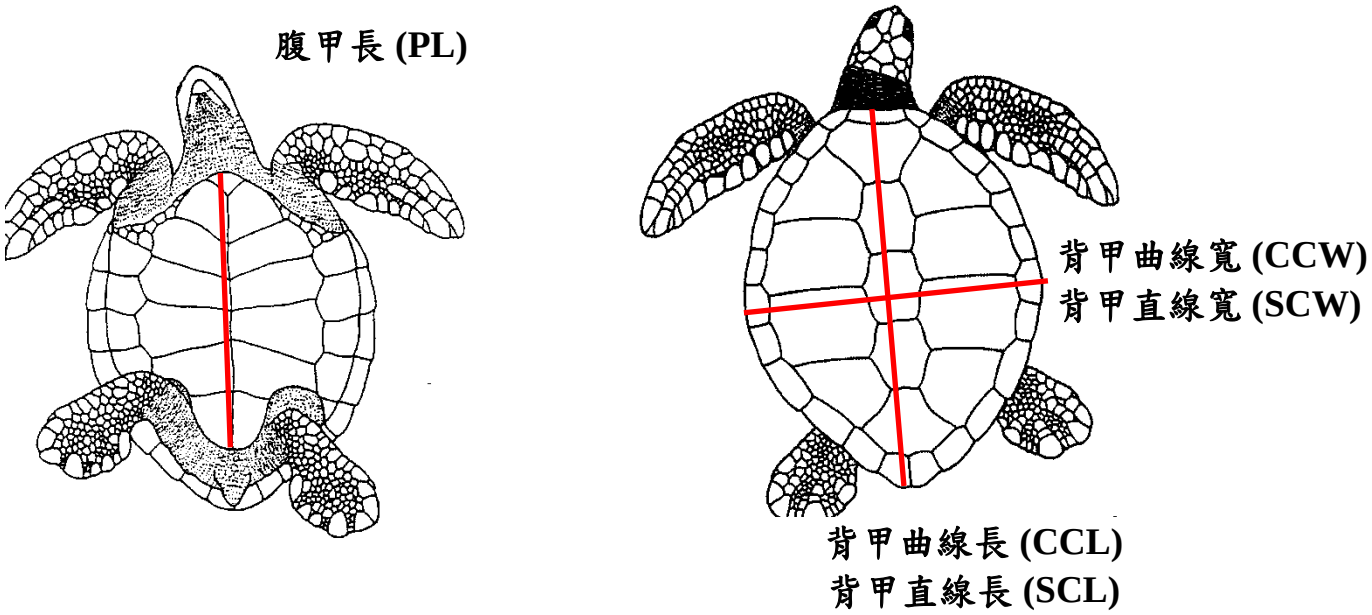

© IUCN/SSC Marine Turtle Specialist Group

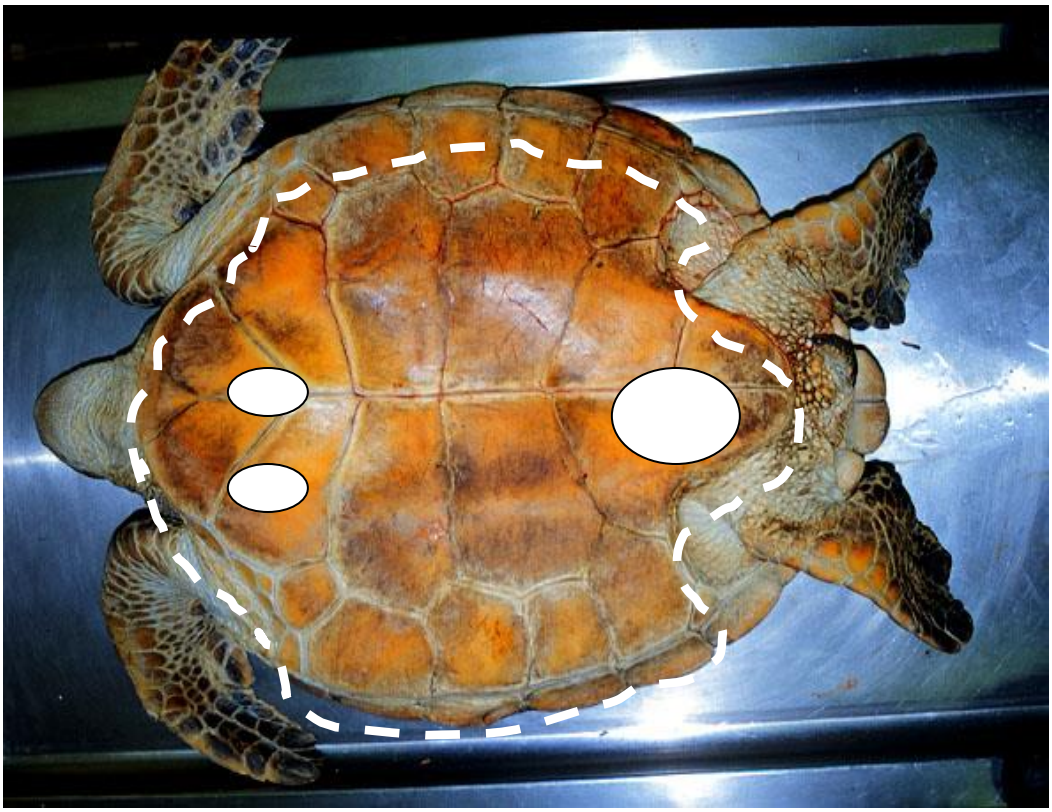

開始解剖前，先將海龜的背甲朝下放置，用銳利的刀子或手術刀沿虛線切開（如照片所示）。如果你下刀的位置正好是在背甲和腹甲之間，就可以很輕易地用刀子切開，因為這個部分只有軟骨，雖然有時成龜會有硬骨。將接合的骨骼和肌肉的連接處切開後，就可以將腹甲整個拉開來。

白色圓圈區域指出鎖骨（前面）和骨盆骨（後面）與腹甲的連接處，可沿著腹甲內側用刀子將連接處的韌帶和軟骨分開。

如果是極瘦弱的海龜，如匕首形狀的骨頭可能會向外突出而刺穿腹甲。

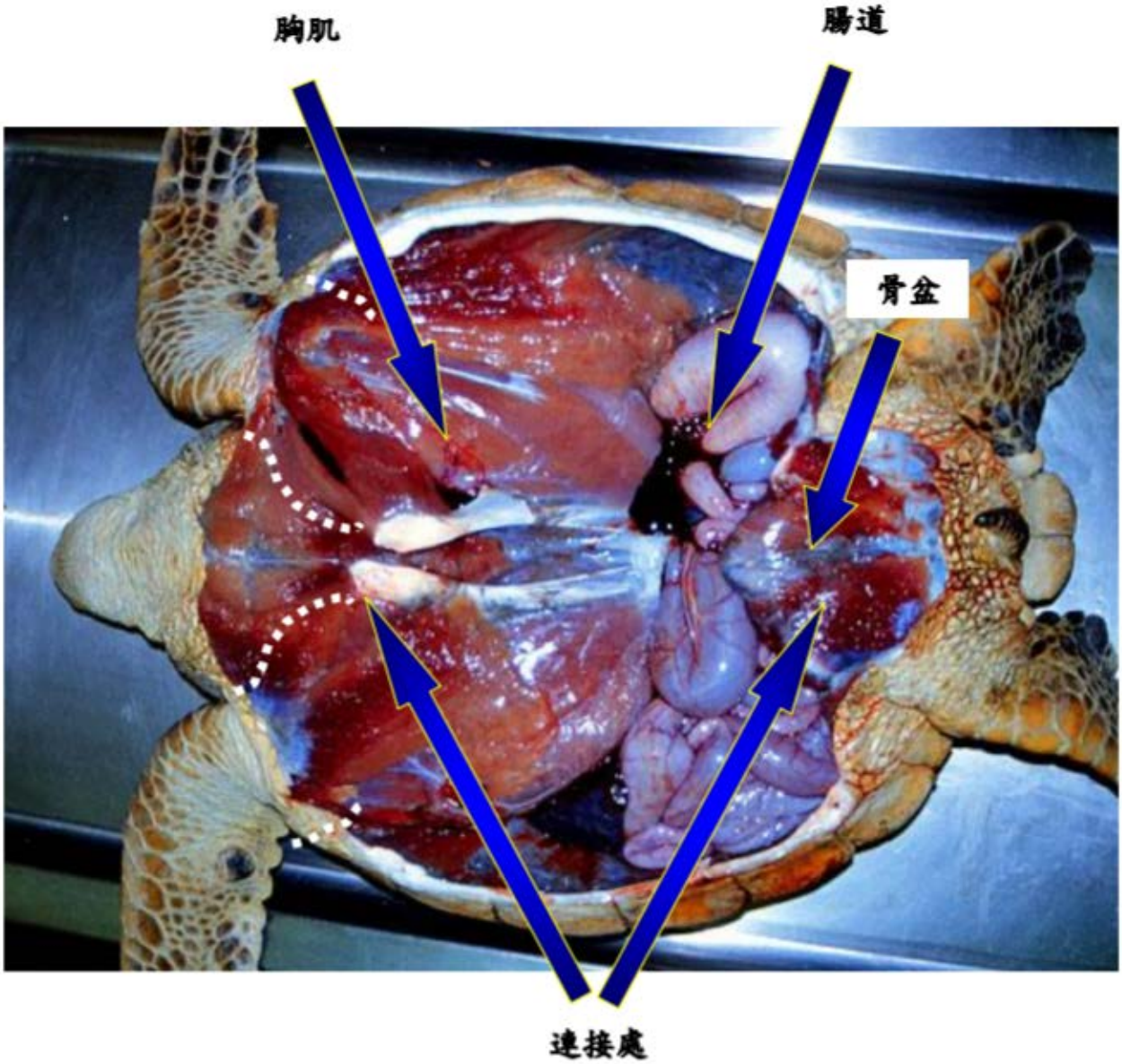

當腹甲移除後，你將會看到胸肌和腸道。牠的胸肌（海龜的動力引擎）佔據體腔的比例很大，藍色箭頭所示包括鎖骨及骨盆和腹腔的連接處。

沿著前肢基部切開周圍肌肉（如第 12 頁的白色虛線），並以旋轉的方式將前肢和背甲的連結處分開，就可以將胸肌和整個前肢移除。接下來映入眼簾的就是即將出場的器官。

腸道：應該具有平滑表面並呈現均勻的黃褐色。大部分綠蠵龜的腸道內都富含藻類或海草，如果沒有食物或是量很少，都需要特別註記。

心臟：跟人類不同，海龜的心臟有3個心腔（1個心室和2個心房）。從心臟原始位置即可見到白色的動脈從心室引出（左圖）。如果你仔細留意，可以在心臟旁邊找到呈透明球狀的**甲狀腺**。正常來說，心臟的質地結實，呈現均勻的暗粉紅色，其外面和內部的表面都相當平滑。

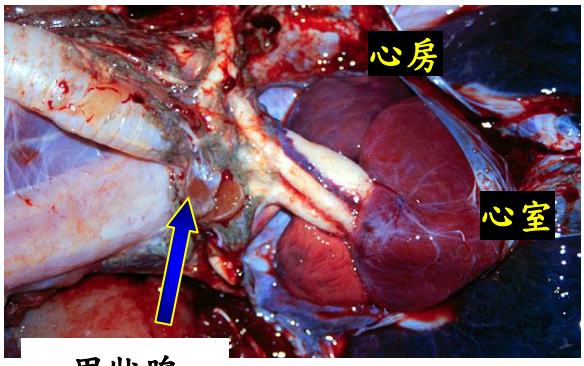

甲狀腺

異常：腫瘤、心肌上的蒼白斑點、心臟的外部或內部有如砂紙般的粗糙表面、心臟上堆積有凝膠狀（半固體）的脂肪。

肝臟：這個器官應該是結實、表面平滑且邊緣飽滿，呈現均勻的暗紫褐色。跟人類一樣，海龜肝臟旁邊有個富含膽汁的膽囊。肝臟切面的堅硬度和質地應該為均勻一致的。

異常：結節、腫瘤、表面粗糙、乾燥、大區域的褪色或蒼白的小斑點。

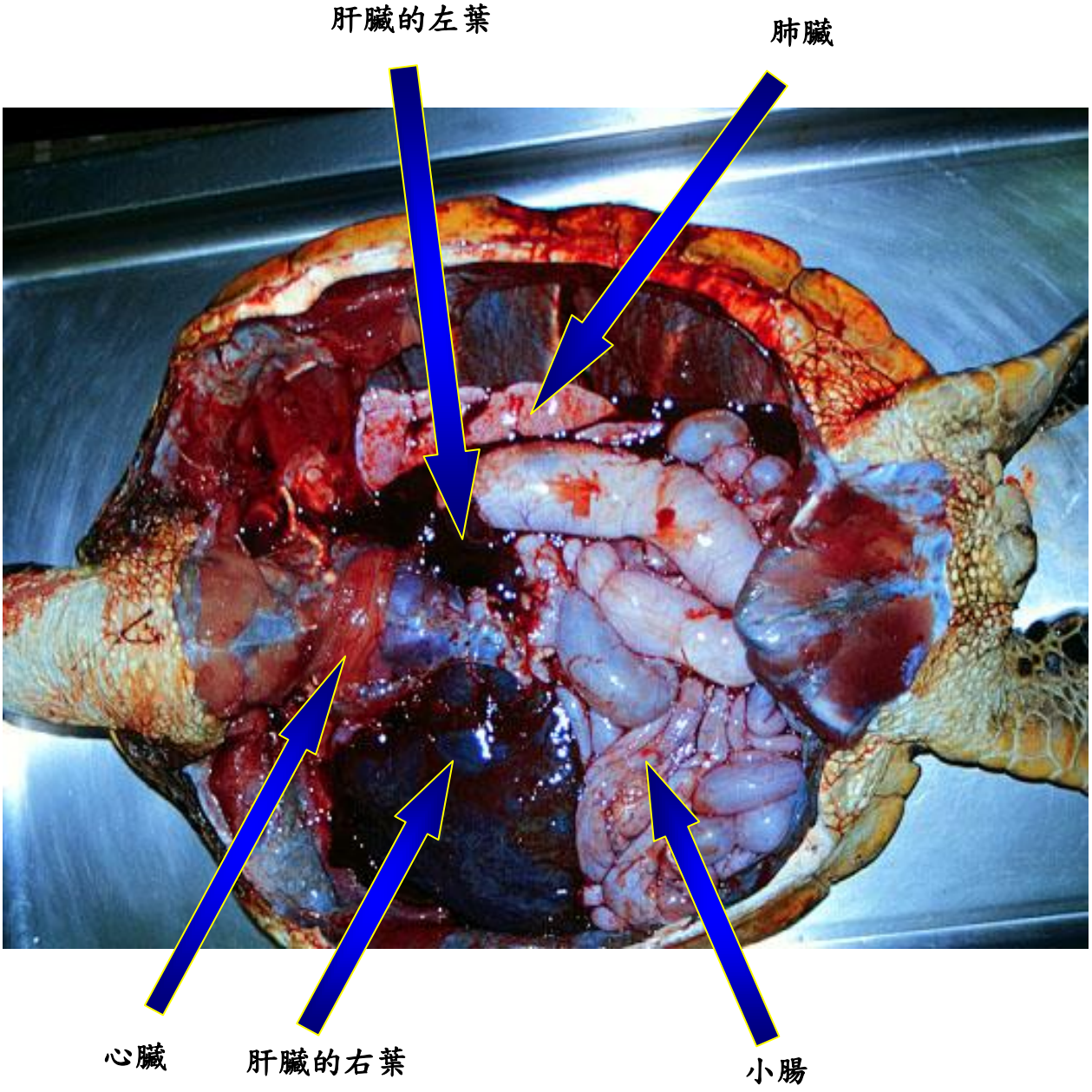
肝臟的左葉
肺臟
心臟
肝臟的右葉
小腸

將心臟和肝臟移除後，沿著頸部腹面表皮的中線切開，就可以看到食道和呼吸道（氣管）。一旦你進行到此，你手邊的海龜看起來如同下一頁的照片。

氣管：應為黃褐色，切開後為平滑的內腔。氣管分叉為二個支氣管。

異常：管腔內有氣泡、血液或食物，表面粗糙或是氣管開口（聲門）有腫瘤。

食道：位於氣管之下的軟管狀器官，管腔黏膜處有許多大型棘刺（如左圖），這在海龜身上是很正常的。相反的，胃部黏膜的表面無論是外側或內側都是平滑的，而且呈現黃褐色。

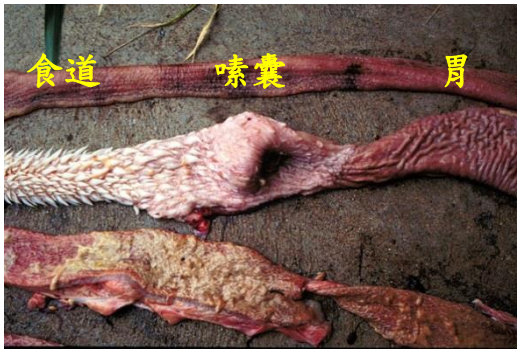

異常：魚鉤或是魚線埋入黏膜中。

嗉囊：在下頁的照片中可見到食道是如何潛藏在支氣管底下，並形成嗉囊的。嗉囊是食物進入胃部之前的暫存區，為一袋狀構造。目前僅在夏威夷和澳洲的綠蠵龜身上發現此構造。正常來說，它應該充滿藻類而且黏膜呈黃褐色。

異常：如砂紙般粗糙的黏膜、是否有魚鉤或是魚線陷入黏膜中。

此時是收集胃內容物（可供攝食習慣研究）的好時機！

肺臟和大腸：此時可見到這兩個器官。通常，腸道內富有許多已浸潤的植物（就草食性的綠蠵龜而言）。

肺臟

大腸

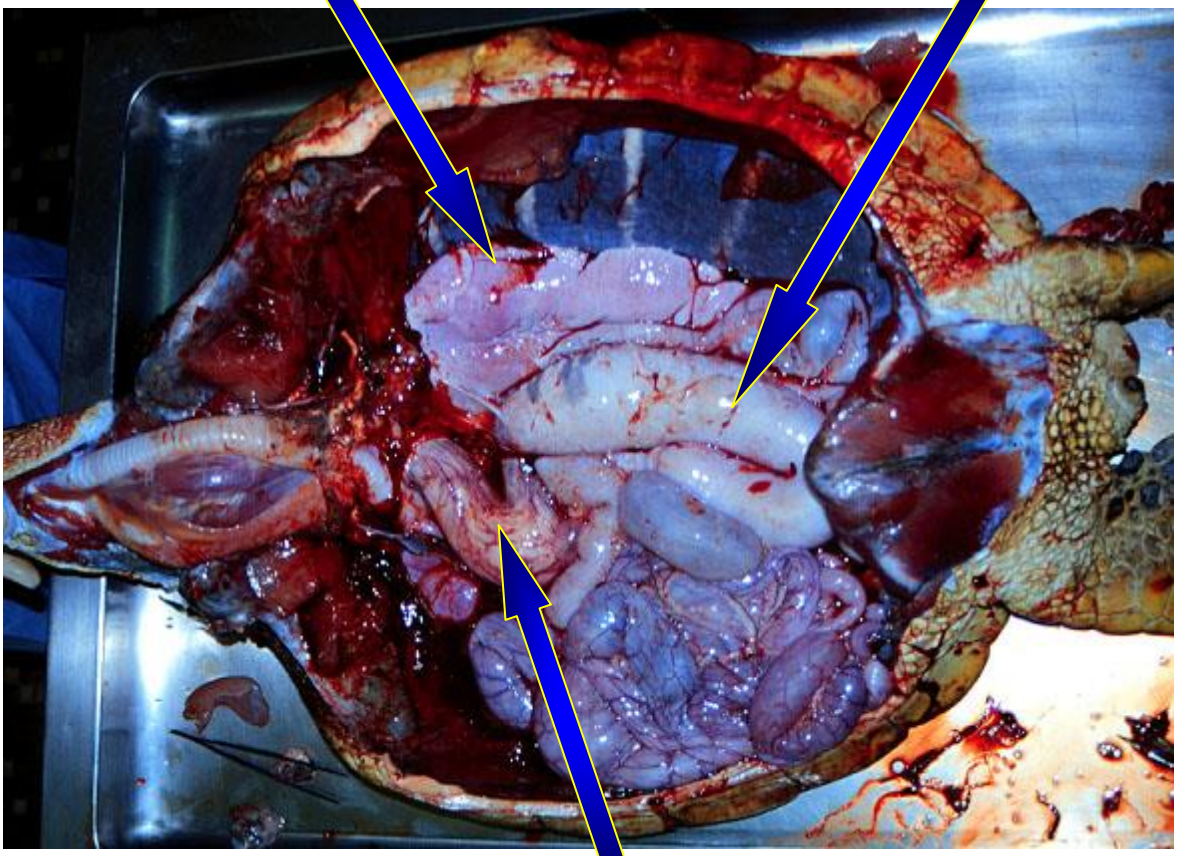

嗉囊

氣管

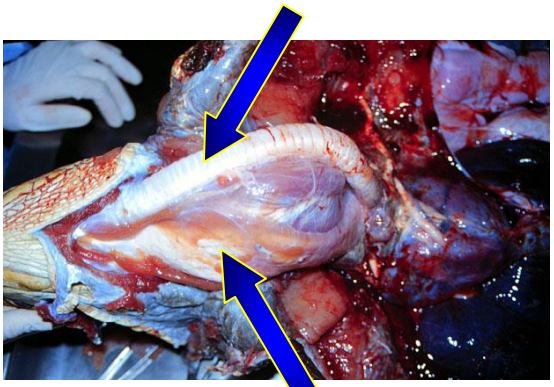

食道

肺

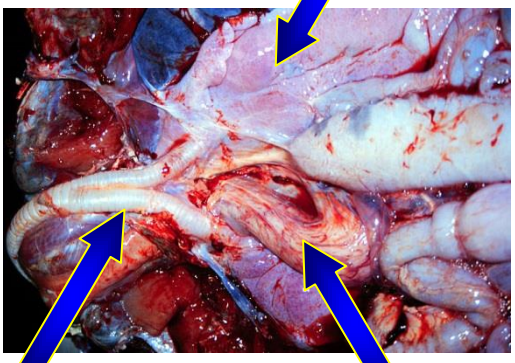

支氣管

嗉囊

胃腸道： 從口到泄殖腔，包含完整的胃腸消化道。

可以見到下列的器官：

舌骨結構—如同男性的喉結，底下（背面）則是聲帶，開口於氣管。

食道：如前面所述。

嗉囊：如前面所述。

胃部：正常來說，黏膜表面為平滑的。

小腸：注意，此照片中的小腸已被切開且內容物已清空，所以它們看起來比之前照片中的小腸還來得小。小腸黏膜的外觀應該有如「蜂巢」。

大腸：注意，此處的內容物已被清空。大腸黏膜應是平滑且呈黃褐色。

胃腸道異常：魚鉤、魚線、或其他外物，黏膜出血、如砂紙般粗糙的黏膜表面或寄生蟲。

脾臟：這個球形的器官是海龜的免疫系統之一，通常是結實、平滑、呈現粉紅棕色。它位於小腸靠近胃部出口處，和胰臟緊密相連。

異常：腫瘤、蒼白區域、暗斑、如砂紙般粗糙的表面。

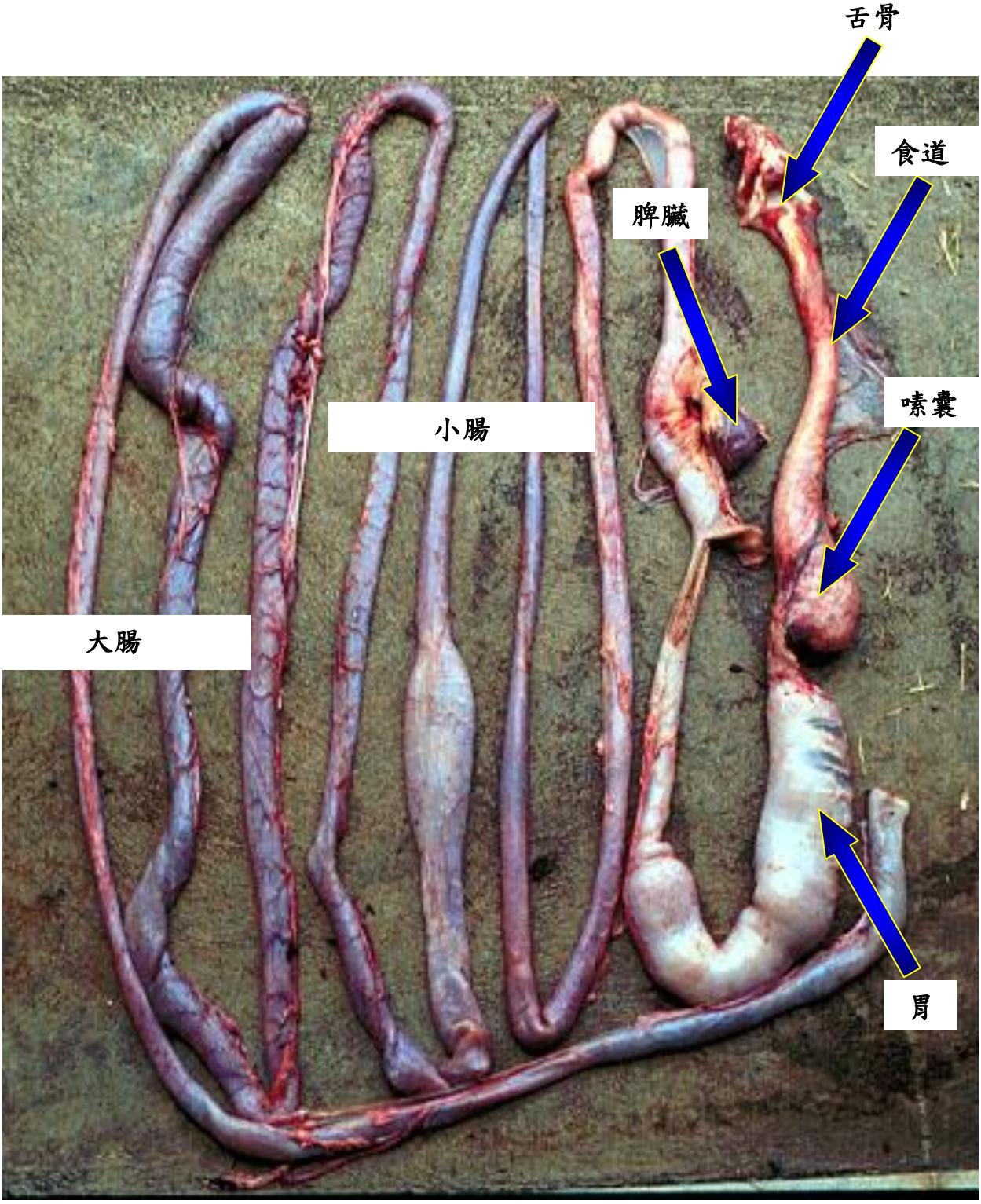
舌骨
食道
脾臓
嗉囊
小腸
大腸
胃

當你將胃腸道移除後，剩下的器官將如下頁照片所示：

肺臟：質地如海綿，其表面及切面應該都是平滑的，呈現均勻粉紅色。

異常：腫瘤、結節、大區域的褪色、質地硬實、大量泡沫狀的血液從切面的小氣管滲出。

後大動脈：相當於人類的主動脈，不同的是海龜有兩條。通常為平滑且顏色呈現均勻的黃褐色至白色。

異常：結節、內腔表面如砂紙般粗糙。

膀胱：負責儲存尿液，為一個具有厚壁的囊袋，從側面可見其位於骨盆下和大腸上方一些。膀胱可能含有澄清黃色的尿液，有時也會有白色斑點狀的黏液分佈其中。膀胱的黏膜具有皺摺，可能具有較深的色素沈澱。

異常：腔內有寄生蟲。

腎臟：它們藏在背甲底下，剛好在肺臟之下，骨盆上方一些（見照片中的黃色虛線）。表面有如結節般粗糙，質地結實且呈現均勻的棕色。

異常：大顆的蒼白球形硬實腫瘤。

性腺：位於腎臟的正上方。雄性為黃褐色的平滑腺體，雌性的性腺看起來像是小串的葡萄，成熟的個體很容易辨認，未成熟的個體則較難區分。

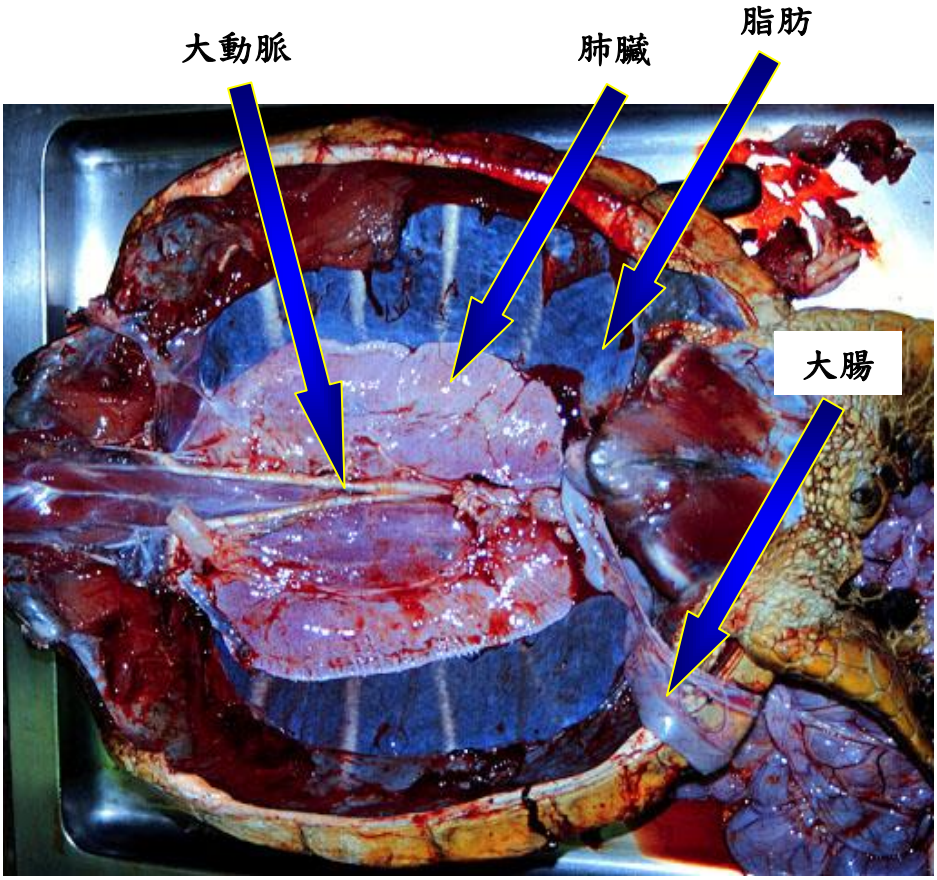
大動脈
肺臓
脂肪
大腸

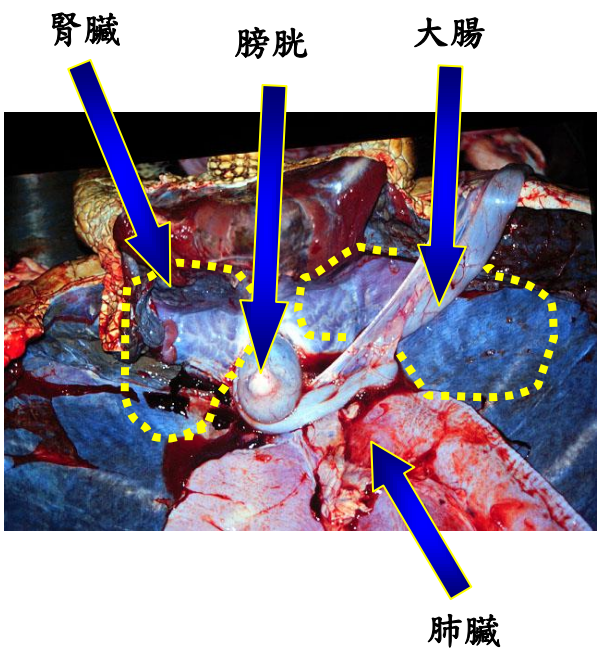
腎臓
膀胱
大腸
肺臓

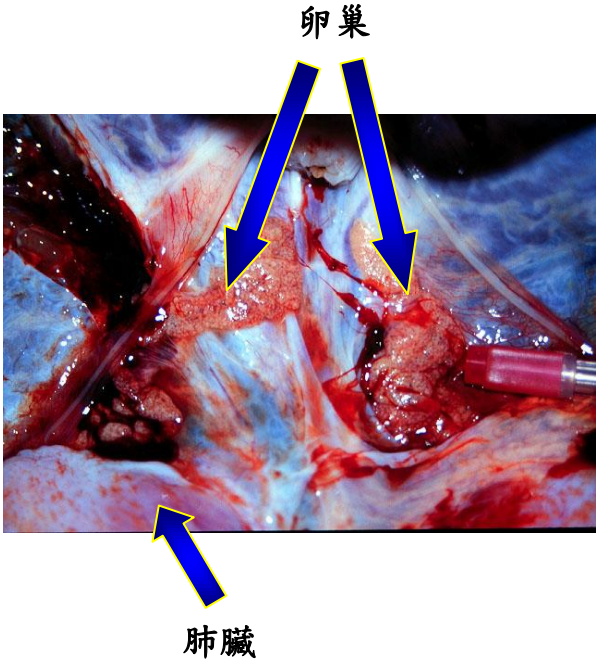
卵巣
肺臓

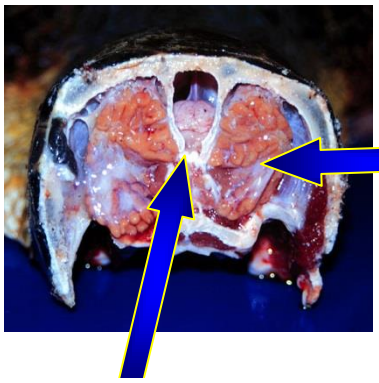

屍體解剖的最後一個部分為將腦和鹽腺取下。為了完成這個步驟，必須沿圖片中的虛線將頭骨鋸開，之後你就能看到如上方照片中的器官構造。你可以利用剪刀和鑷子將腦取下。

腦：這個器官應該為結實且呈現均勻的黃褐色。你會發現與頭部相比，腦的尺寸小了許多。

鹽腺：調節滲透壓的重要器官。結實成葉狀，顏色為粉紅色至淡棕色。

異常：蒼白斑點、砂礫狀的質地。

完成屍體解剖後的確認事項

1) 所有的樣本和組織罐都要用屬於該動物個體的特定號碼標示清楚，並加註採樣日期。需保存的臟器清單可參閱第 23 頁。

2) 解剖記錄表的內容已記載完整（表格可見第 24 頁）。

3) 用過的手套和其他所有物品都要妥善丟棄，任何尖銳的器械，如手術刀片和針頭，都要放置於可密封、不易穿刺的堅固容器（如塑膠罐）內。

4) 所有的福馬林溶液都要存放於密封容器中，並於瓶身標示**【警告：甲醛溶液：使用時需穿戴手套】**，使用後妥善處理。

10% 福馬林溶液的兩種配方

配方 1

使用刻度量筒和秤，依照以下比例配製：

Na_2HPO_4（Sodium phosphate dibasic），磷酸氫二鈉	6.5 g
$NaH_2PO_4 \cdot H_2O$（Sodium phosphate monobasic），水合磷酸氫鈉	4.0 g
Fresh water，淡水	900 ml
37% formaldehyde ，37%甲醛	100 ml

配方 2

如果你手邊沒有秤或是測量儀器：

37% formaldehyde，37%甲醛	150 ml or 15 份
Seawater，海水	850 ml or 85 份

配置福馬林溶液時，務必要配戴手套並在通風良好處操作

需保存於福馬林溶液中的臟器清單

（細體數字表示內文中提及該器官的頁數；**粗體數字**表示含有該器官的照片頁數）

器官	**頁數**
氣管	15, **16**
食道	**15**, **16**, 17, **18**
肌肉	**12**
肝臟	13, **14**
心臟	13, **14**
甲狀腺	**13**
嗉囊	**15**, **16**, 17, **18**
脾臟/胰臟	17, **18**
胃	17**, 18**
小腸	17, **18**
大腸	15, **16**, 17, **18**, 20
肺臟	15, **16**, 17, **18**, 20
腎臟/膀胱	19, **20**
性腺	19, **20**
腦/鹽腺	**21**

解剖紀錄表

（所有單位均採公制）

種類 _____ 標號#_____ 樣本取得日期 _____ 解剖日期 _____
（mm/dd/yy） （mm/dd/yy）

樣本取得地點 _____

過往資料_____ 性別 (公/母/未知) 年齡_____

重量 _____(公斤) 背甲直線長(SCL) _____ 背甲曲線長(CCL) _____ 腹甲長(PL) _____

背甲直線寬(SCW) _____ 背甲曲線寬(CCW) _____

(圈選出最合適的狀態) 或加註任何你認為必要的發現

身體狀態：（良好，瘦弱，極差）

死後變化：（剛死、～死亡1天、超過2天）

體表檢查：（表皮、背甲、眼睛、鼻孔、泄殖腔）

肌肉骨骼系統: （*胸肌萎縮的程度*：無、適度、嚴重；*脂肪*：結實、鬆軟、膠狀；*體腔*：大量的液體、少量液體、無）

肝臟：（*表面*：平滑、粗糙、顆粒、皺摺；*質地*：結實、纖維化；*顏色*：均勻/斑駁、紅色、棕色、紫色、黃褐色、黃色）

心臟：(*表面*：平滑、粗糙、顆粒、皺摺；*質地*：結實、纖維化；*顏色*：均勻/斑駁、紅色、棕色、紫色、黃褐色、黃色)

肺臟：(*表面*：平滑、粗糙、顆粒、皺摺；*質地*：結實、纖維化、海綿狀；*顏色*：均勻/斑駁、粉紅色、黃褐色、黃色、灰色、紅色、棕色)。**氣管：**(*內腔*：平滑、粗糙； *顏色*：均勻/斑駁、黃褐色、白色、紅色、棕色、綠色、粉紅色)。

脾臟：(*表面*：平滑、粗糙、顆粒、皺摺；*質地*：結實、柔軟；*顏色*：均勻/斑駁、棕色、黃褐色、紅色、黑色、黃色)。

腎臟：(*表面*：平滑、粗糙；*質地*：結實、柔軟；*顏色*：均勻/斑駁、棕色、黃褐色、紅色、黑色、黃色)

性腺：(*表面*：平滑、粗糙；*質地*：結實、纖維化；*顏色*：均勻/斑駁、紅色、 黑色、棕色、紫色、黃褐色、黃色)

甲狀腺：(*表面*：平滑、粗糙；*質地*：結實、纖維化；*顏色*：半透明/斑駁、橘色、紅色、黃褐色、黃色)

口腔：(*黏膜*：平滑、粗糙、顆粒、凹痕；*顏色*：均勻/斑駁、粉紅色、黃褐色、黃色、灰色、紅色、棕色) 內容物？

食道：(*黏膜*：平滑、粗糙；*顏色*：均勻/斑駁、黃褐色、白色、紅色、粉紅色) 內容物？

嗉囊：(*黏膜*：平滑、粗糙；*顏色*：均勻/斑駁、黃褐色、紅色、黃色、黑色、棕色) 內容物？

胃：(*黏膜*：平滑、粗糙；*顏色*：均勻/斑駁、黃褐色、紅色、黃色、黑色、棕色) 內容物？

小腸：(*黏膜*：平滑、粗糙；*顏色*：均勻/斑駁、黃褐色、紅色、黃色、黑色、棕色) 內容物？

大腸：(*黏膜*：平滑、粗糙；*顏色*：均勻/斑駁、黃褐色、紅色、黃色、黑色、棕色) 內容物？

膀胱：(*黏膜*：平滑、粗糙；*顏色*：均勻/斑駁、黃褐色、紅色、黃色、黑色、棕色) 內容物？

腦：(*表面*：平滑、粗糙；*質地*：結實、纖維化；*顏色*：均勻/斑駁、黃褐色、紅色)

鹽腺： (*表面*：平滑、粗糙；*質地*：結實、纖維化；*顏色*：均勻/斑駁、棕色、粉紅色、黃褐色、橘色)

收集的樣本

福馬林：_____

冷凍：_____

其他：_____

★★★★★★★★★★

Thierry M. Work
USGS-NWHC-HFS
PO Box 50187
Honolulu, HI 96850, USA
Tel: (808)792-9520
Email: thierry_work@usgs.gov
http://www.nwhc.usgs.gov/hfs/

★★★★★★★★★★